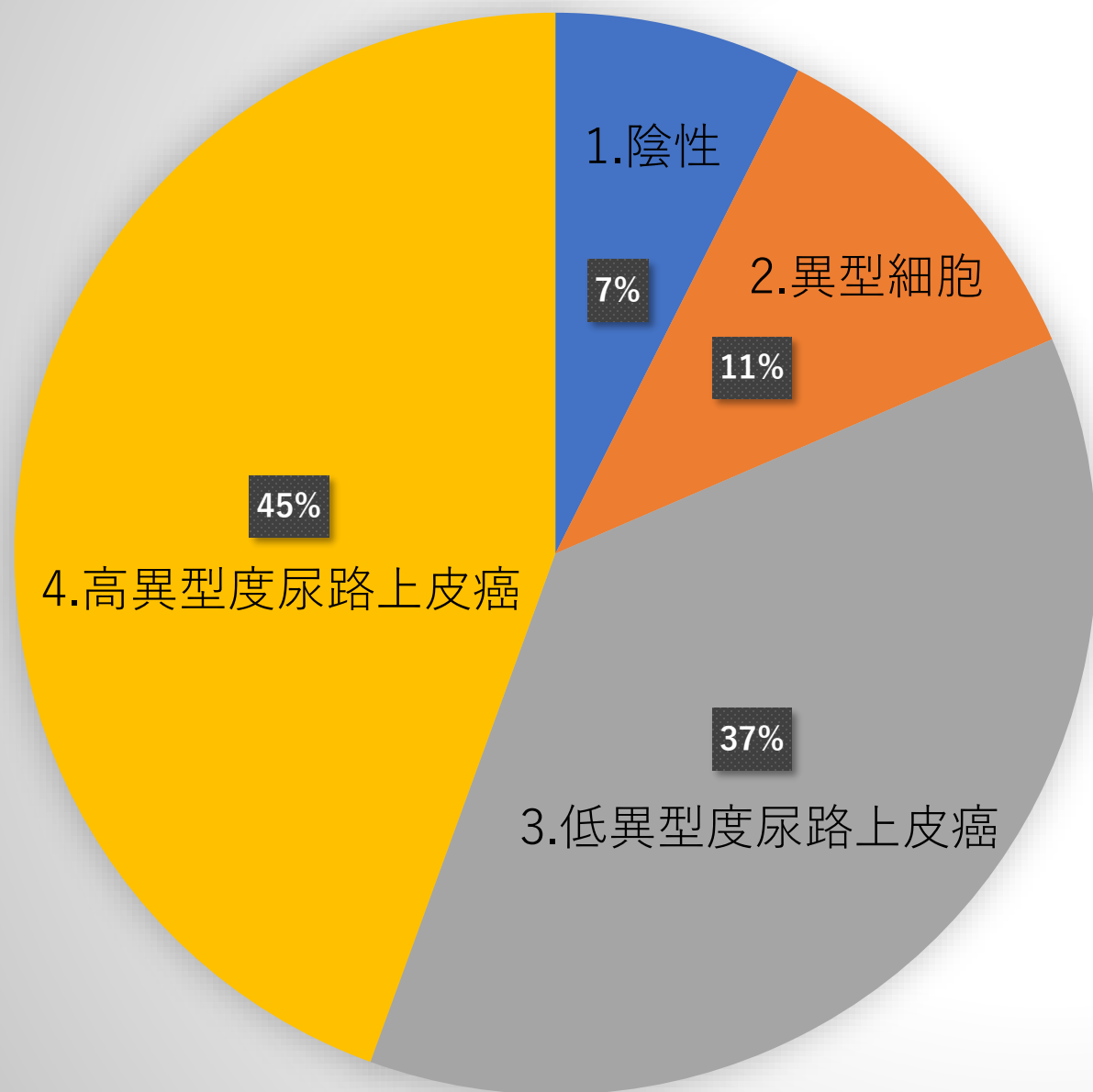
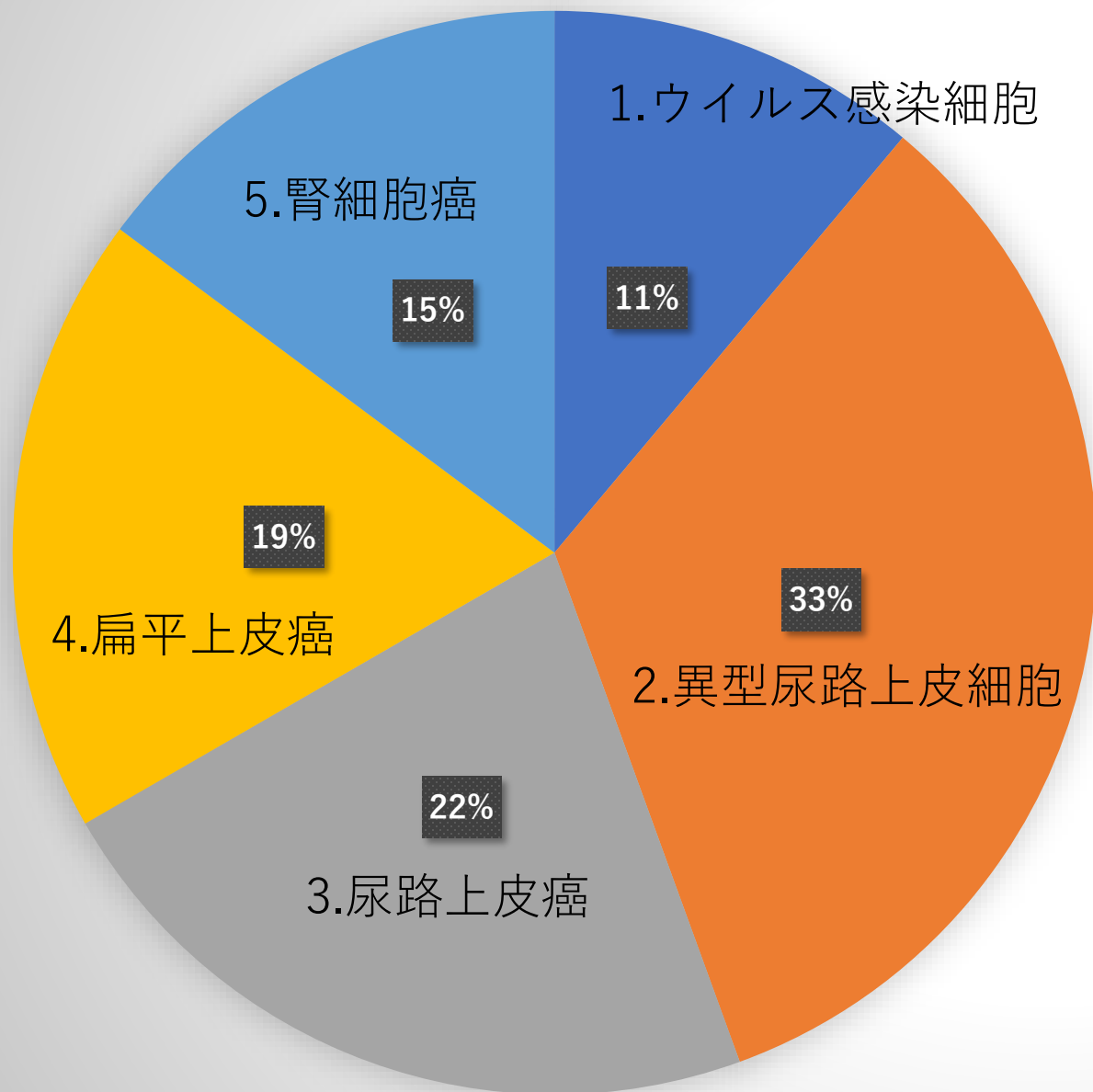


# 症例 1



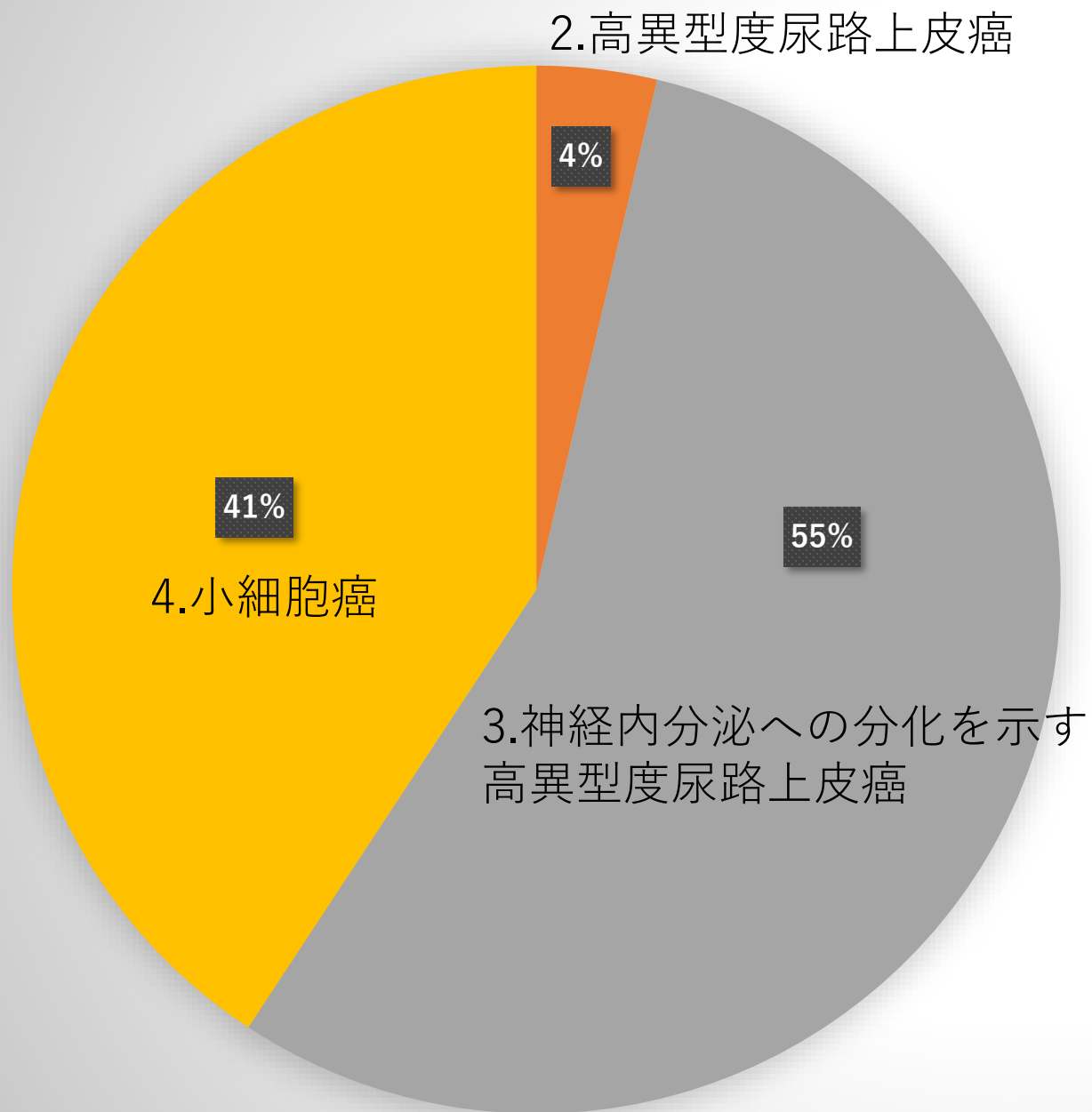
■ 1.陰性	2件
■ 2.異型細胞	3件
■ 3.低異型度尿路上皮癌	10件
■ 4.高異型度尿路上皮癌	12件
■ 5.その他	0件

# 症例 2



■ 1. ウイルス感染細胞	3件
■ 2. 異型尿路上皮細胞	9件
■ 3. 尿路上皮癌	6件
■ 4. 扁平上皮癌	5件
■ 5. 腎細胞癌	4件

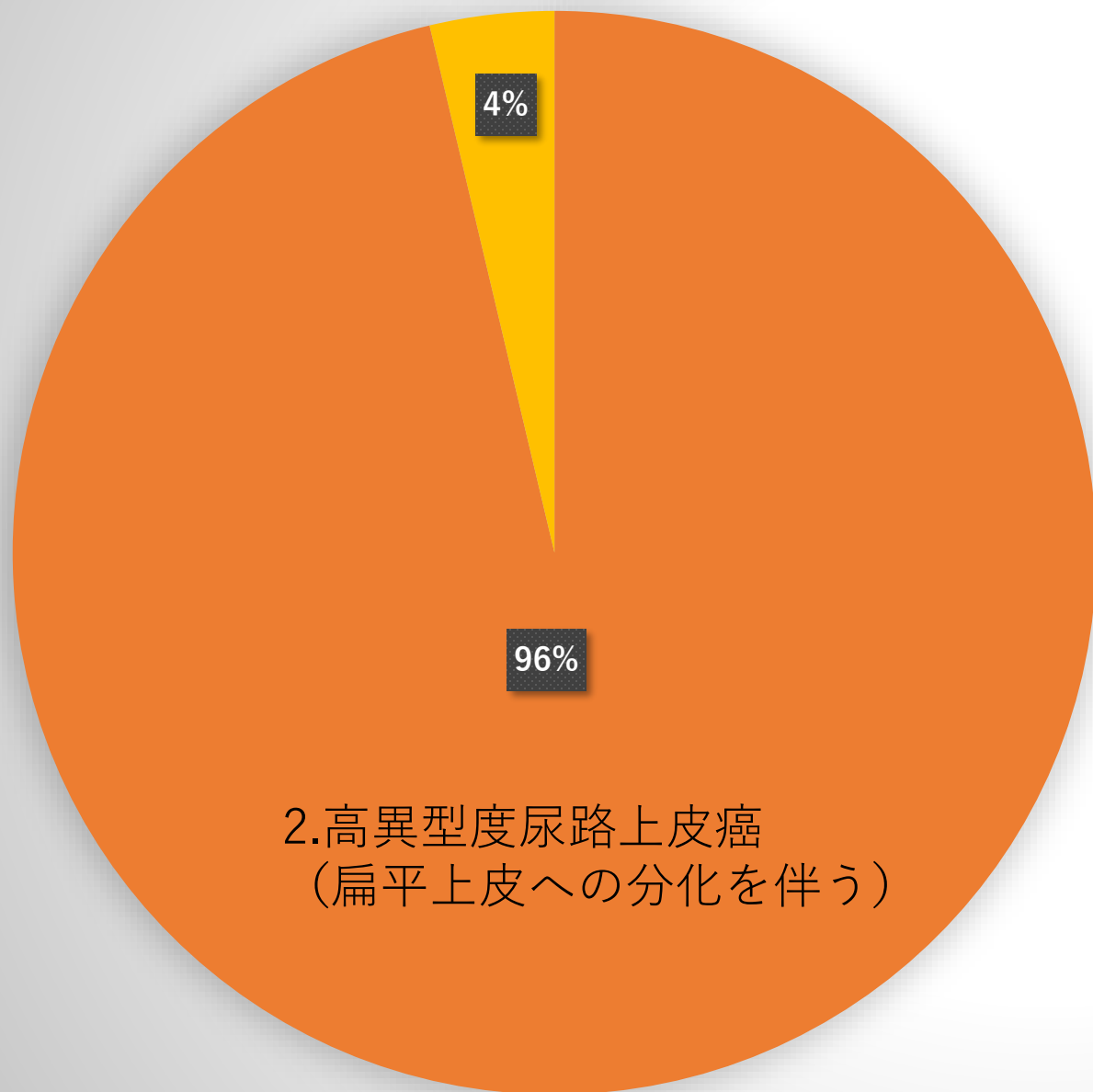
# 症例 3



■ 1.低異型度尿路上皮癌	0件
■ 2.高異型度尿路上皮癌	1件
■ 3.神経内分泌への分化を示す高異型尿路上皮癌	15件
■ 4.小細胞癌	11件
■ 5.その他	0件

# 症例 4

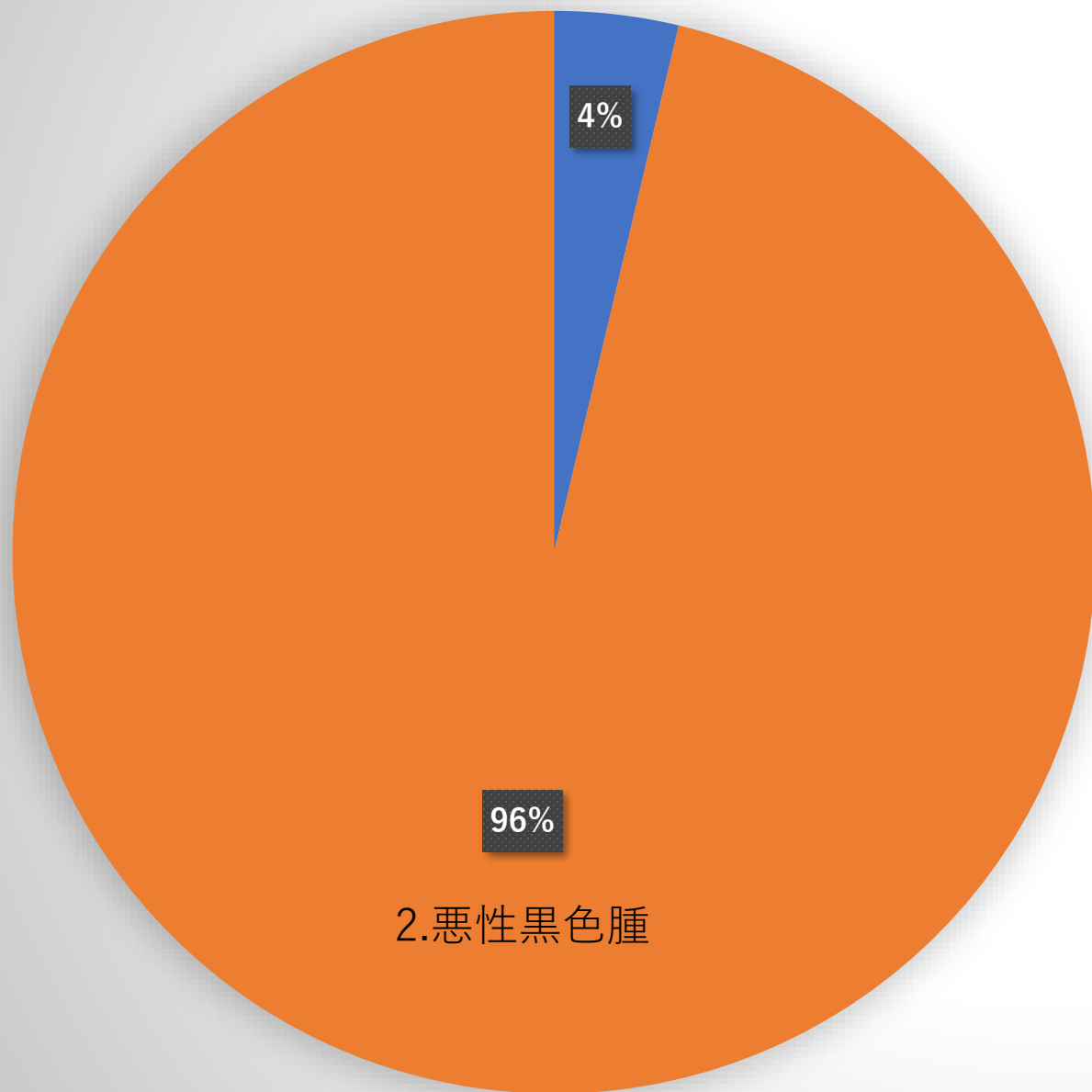
## 4.高異型度尿路上皮癌（肉腫様）



■ 1.低異型度尿路上皮癌	0件
■ 2.高異型度尿路上皮癌（扁平上皮への分化を伴う）	26件
■ 3.高異型度尿路上皮癌（腺上皮への分化を伴う）	0件
■ 4.高異型度尿路上皮癌（肉腫様）	1件
■ 5.その他	0件

# 症例 5

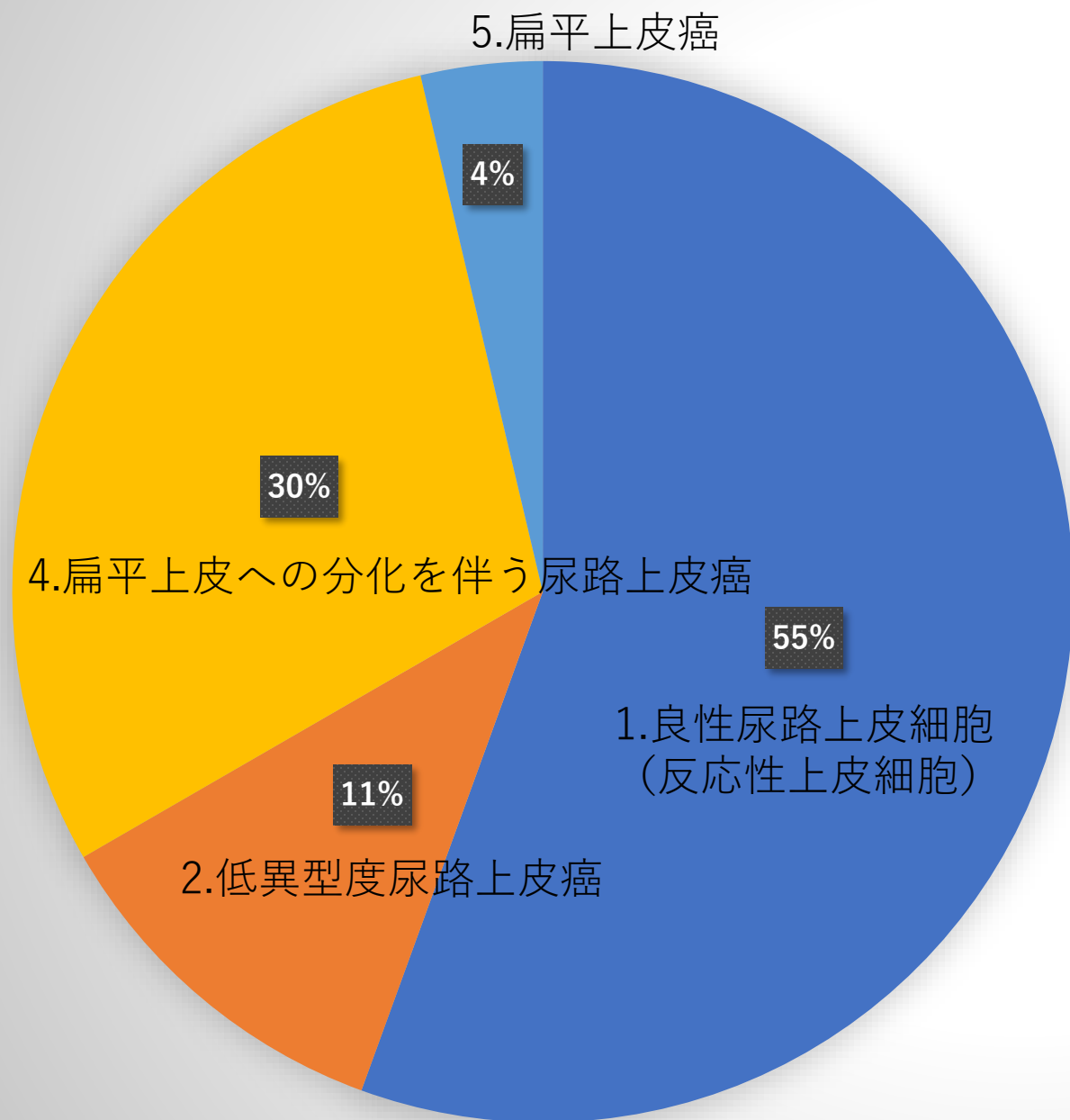
1.組織球（反応性病変）



2.悪性黒色腫

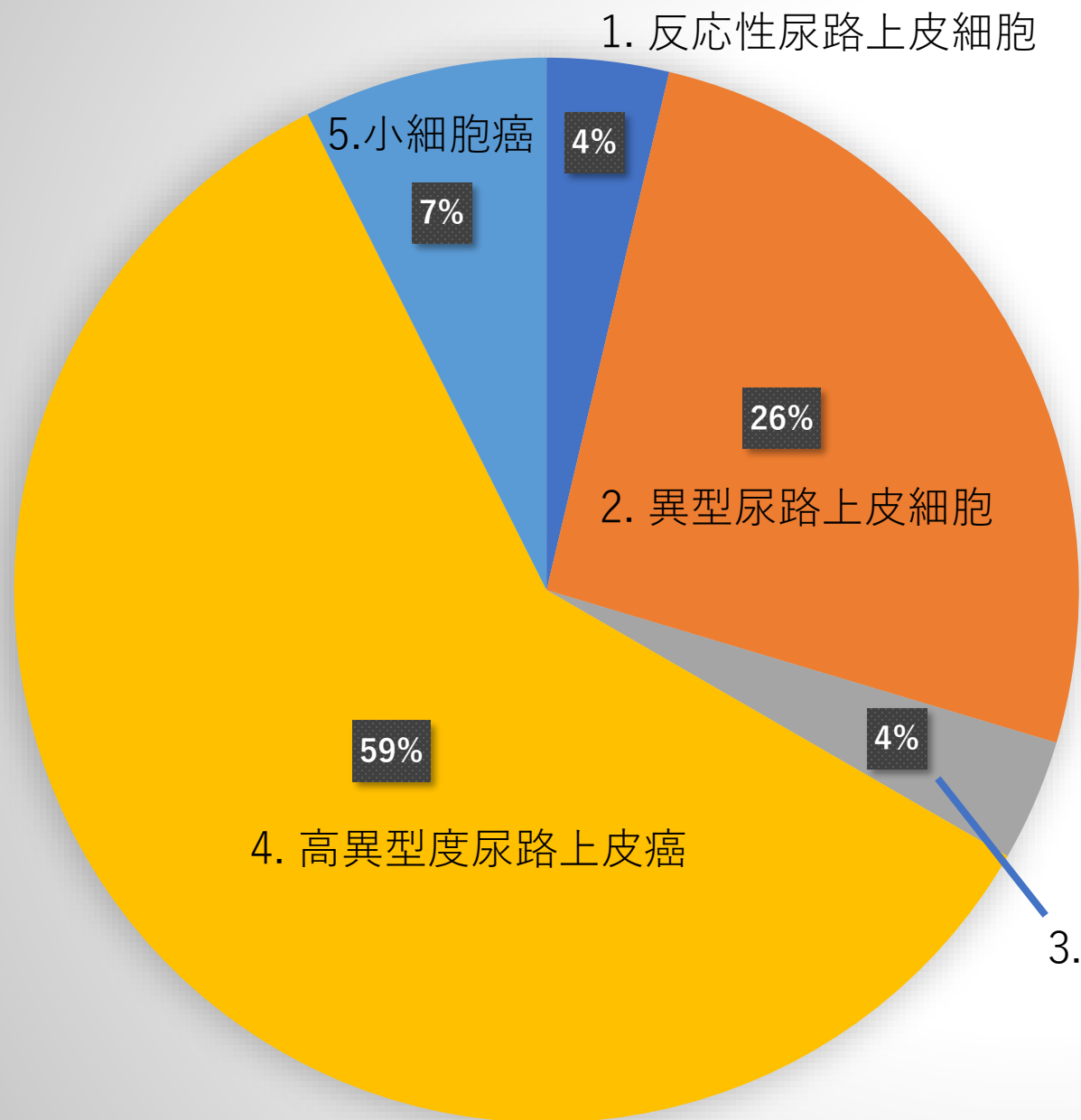
■ 1.組織球（反応性病変）	1件
■ 2.悪性黒色腫	26件
■ 3.非角化型扁平上皮癌	0件
■ 4.前立腺癌	0件
■ 5.高異型度尿路上皮癌	0件

# 症例 6



- 1. 良性尿路上皮細胞 (反応性上皮細胞) 15件
- 2. 低異型度尿路上皮癌 3件
- 3. 高異型度尿路上皮癌 0件
- 4. 扁平上皮への分化を伴う尿路上皮癌 8件
- 5. 扁平上皮癌 1件

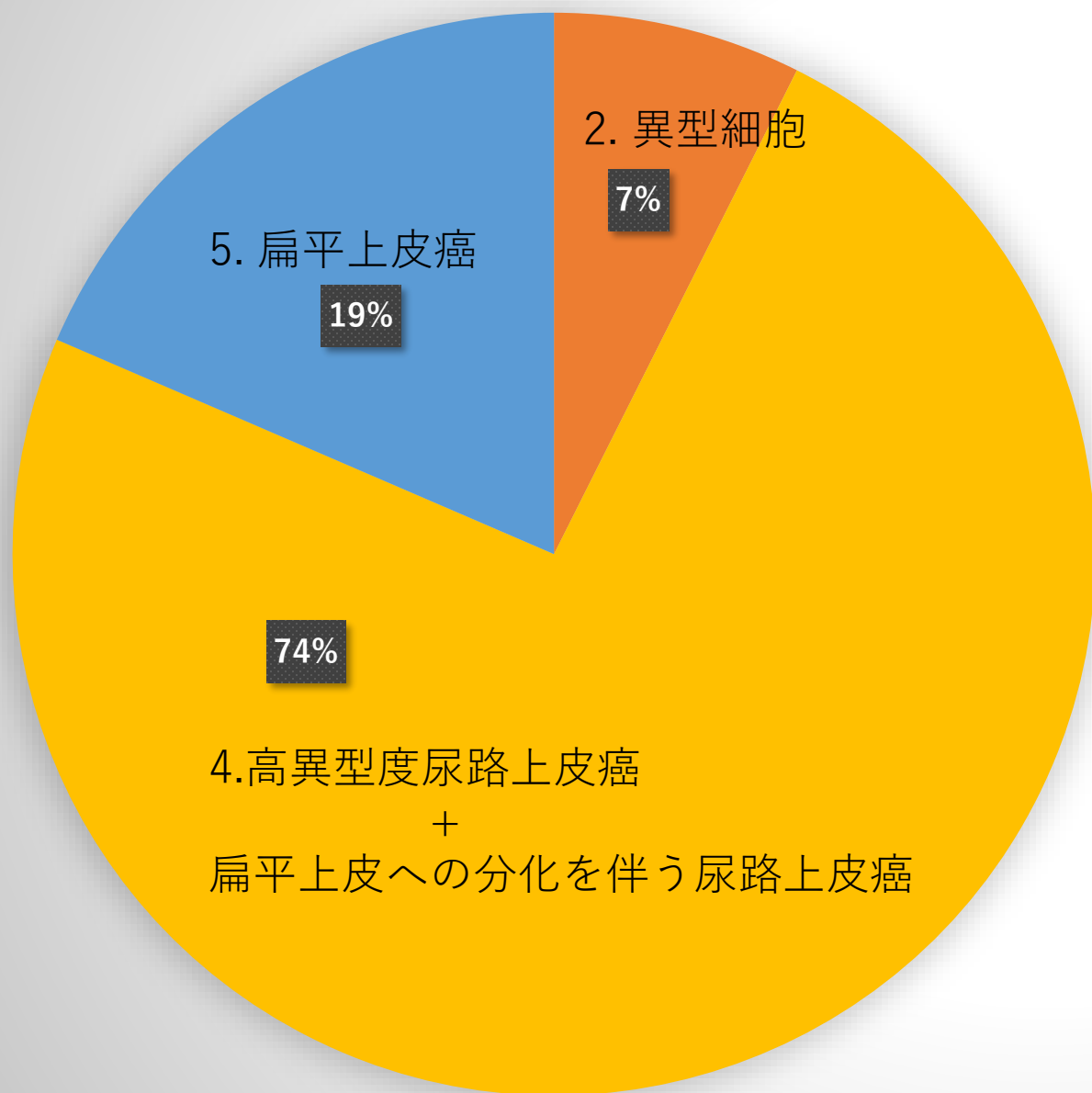
# 症例 7



■ 1. 反応性尿路上皮細胞	1件
■ 2. 異型尿路上皮細胞	7件
■ 3. 低異型度尿路上皮癌	1件
■ 4. 高異型度尿路上皮癌	16件
■ 5. 小細胞癌	2件

3. 低異型度尿路上皮癌

# 症例 8



■ 1. 陰性	0件
■ 2. 異型細胞	2件
■ 3. 高異型度尿路上皮癌	0件
■ 4. 高異型度尿路上皮癌 + 扁平上皮への分化を伴う	20件
■ 5. 扁平上皮癌	5件